手術支援のための3D処理と
ワークフロー

中央放射線部　松井　さくら

社会福祉法人
恩賜財団 済生会熊本病院
SAISEIKAI KUMAMOTO HOSPITAL

当院の概要

社会福祉法人
恩賜財団 済生会熊本病院
SAISEIKAI KUMAMOTO HOSPITAL

～医療を通じて地域社会に貢献します～

病床数	400症
平均在院日数	9.8日
病床利用率	94.8%
救急患患数	15,16人
救急車搬入数	824件

(※2015年10月)

年間手術件数(2014年度)

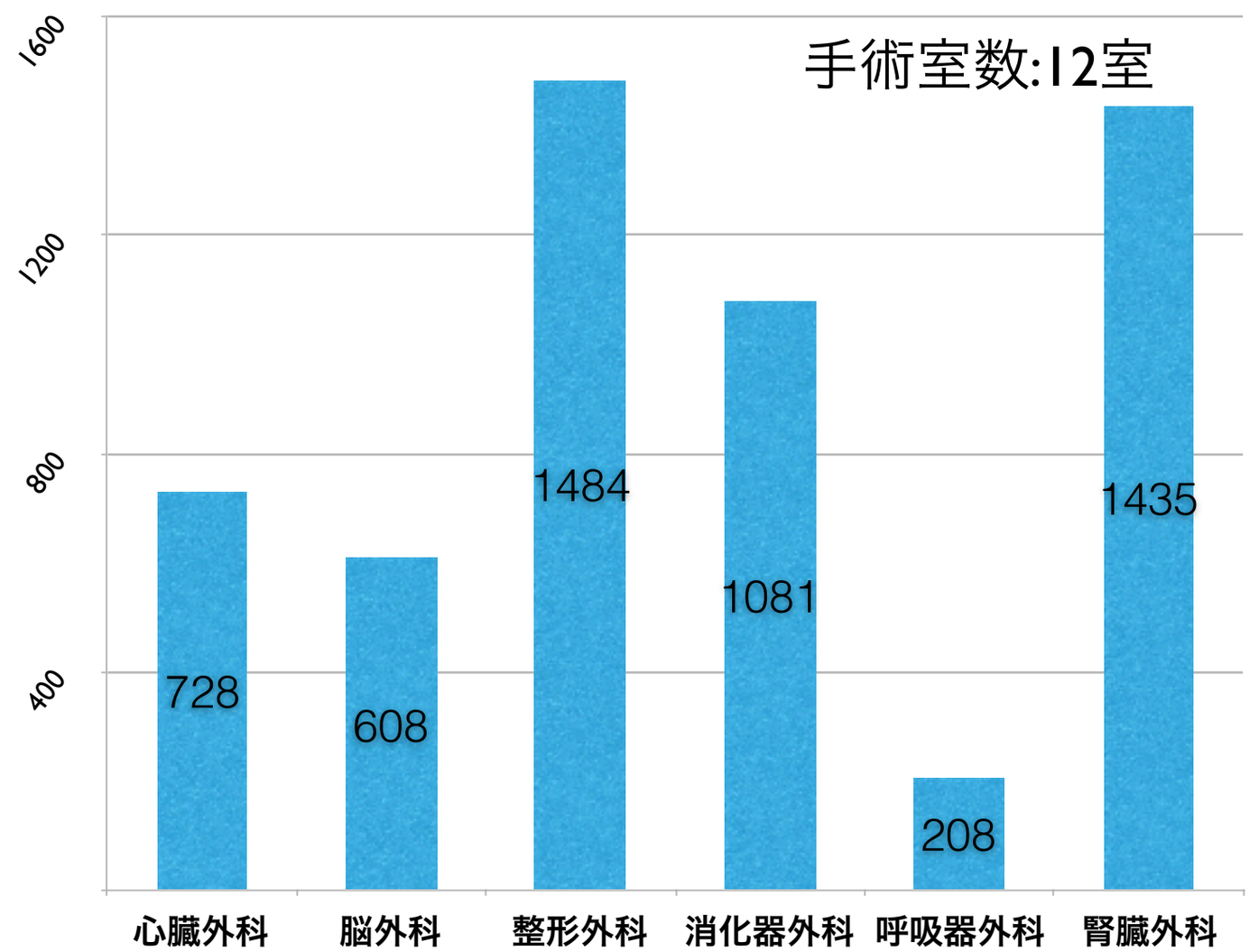

5,480件/年

CT variation

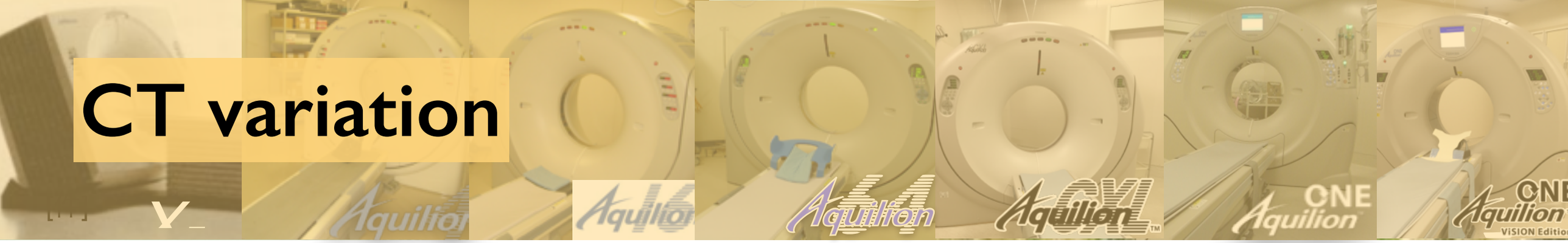

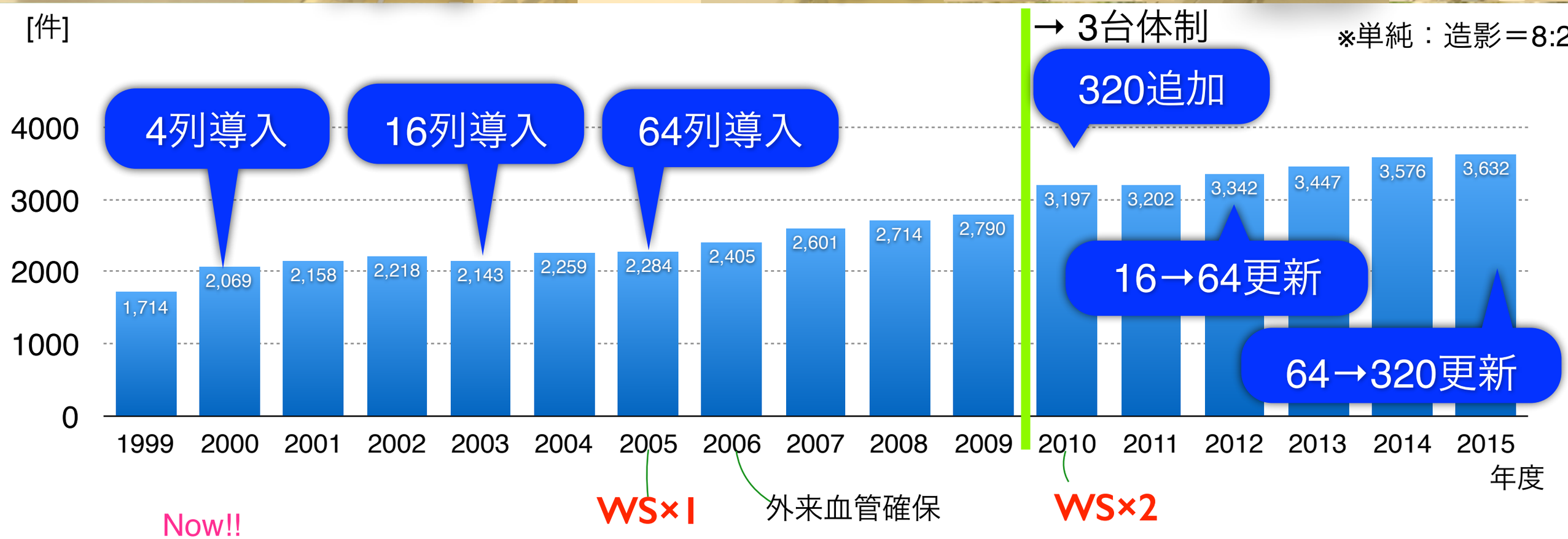

Now!!

CT room



造影CT

予約制

体幹部造影:22件

心臓：8件,脳血管:6件

（緊急は随時対応）

各装置に1名ずつ

3D作成2名

単純CT

予約枠なし

100~130件程度

2名体制で撮影

再構成～3D作成



3D Work Station

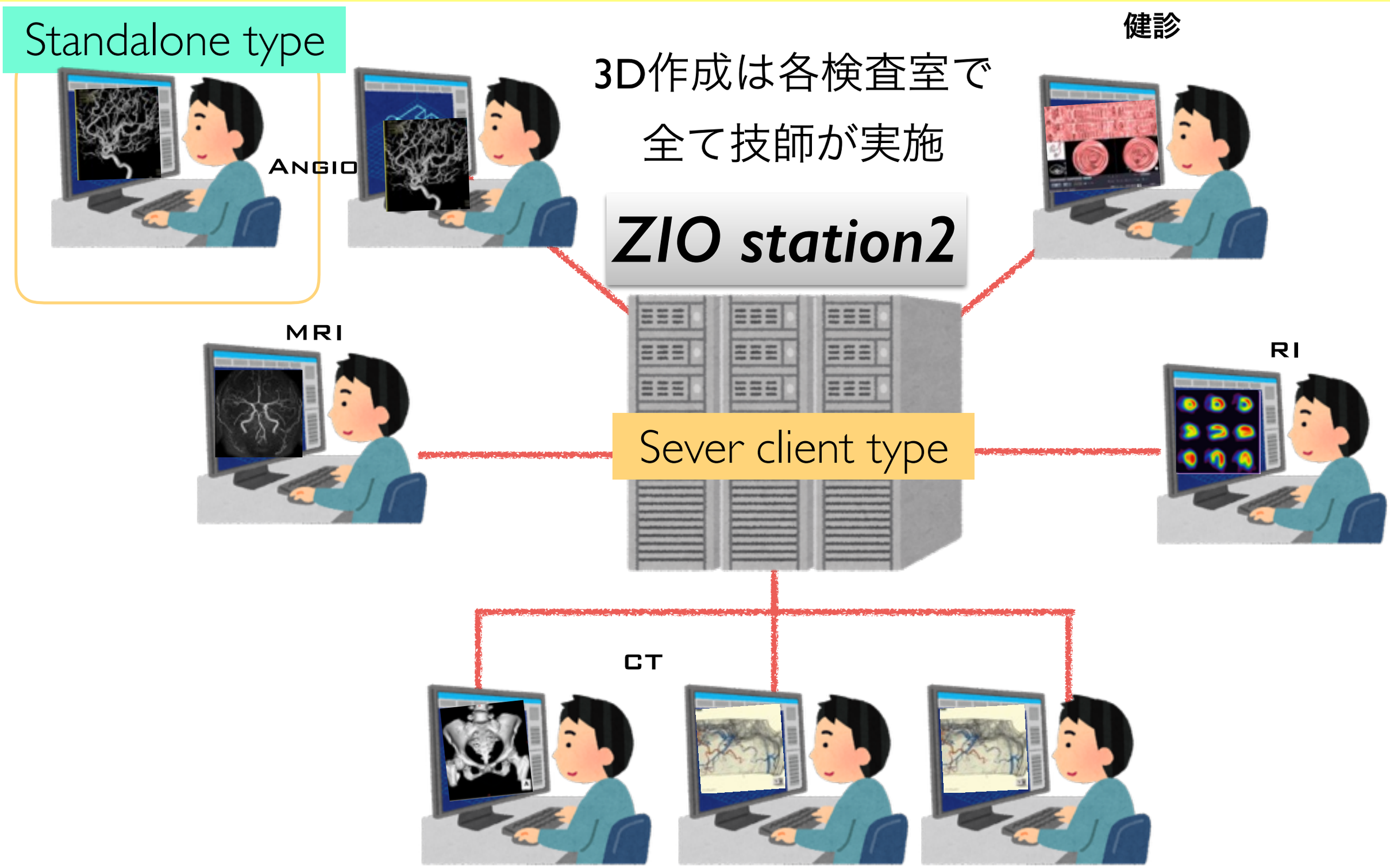

CTでは1日30~40件の3Dを作成

pre operation 3D 【標準化】

Saiseikai Kumamoto Hospital
Central Radiology Department

- 脳動脈瘤
- 頸部血管狭窄
- 頭部髄膜腫
- 冠動脈
- 肺静脈
- 大動脈弁狭窄症
- ASD
- 大動脈疾患
- 下肢動脈
- 腎腫瘍
- CTC
- 肺がん術前
- 肝臓Volumetry
- 胃がん術前
- 整形全般

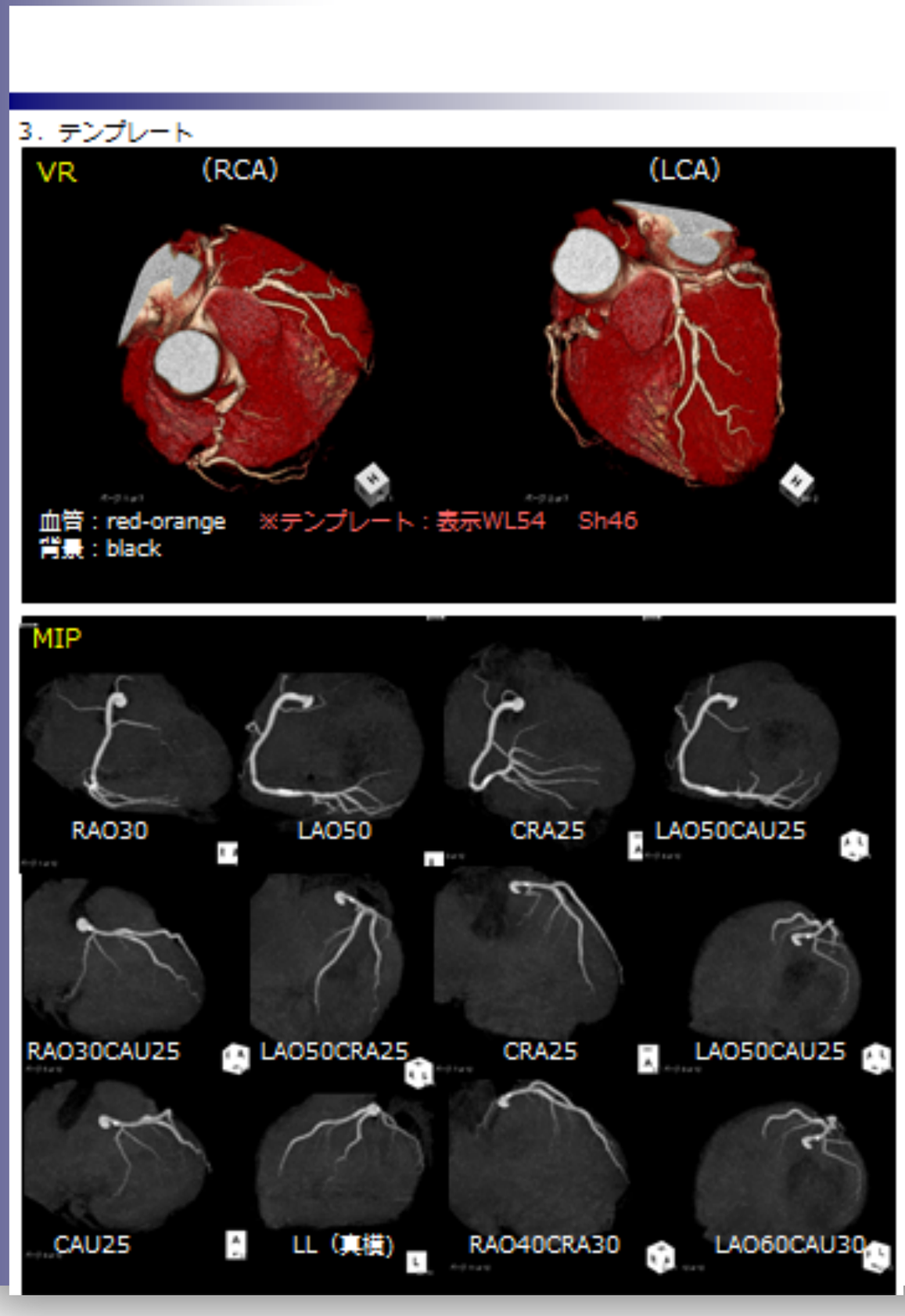

pre operation 3D 【標準化】

脳動脈瘤
頸部血管狭窄
頭部髄膜腫
冠動脈
肺静脈
大動脈弁狭窄症
ASD
大動脈疾患
下肢動脈
腎腫瘍
CTC
肺がん術前
肝臓Volumetry
胃がん術前
整形全般

Saiseikai Kumamoto Hospital
Central Radiology Department

3．テンプレート

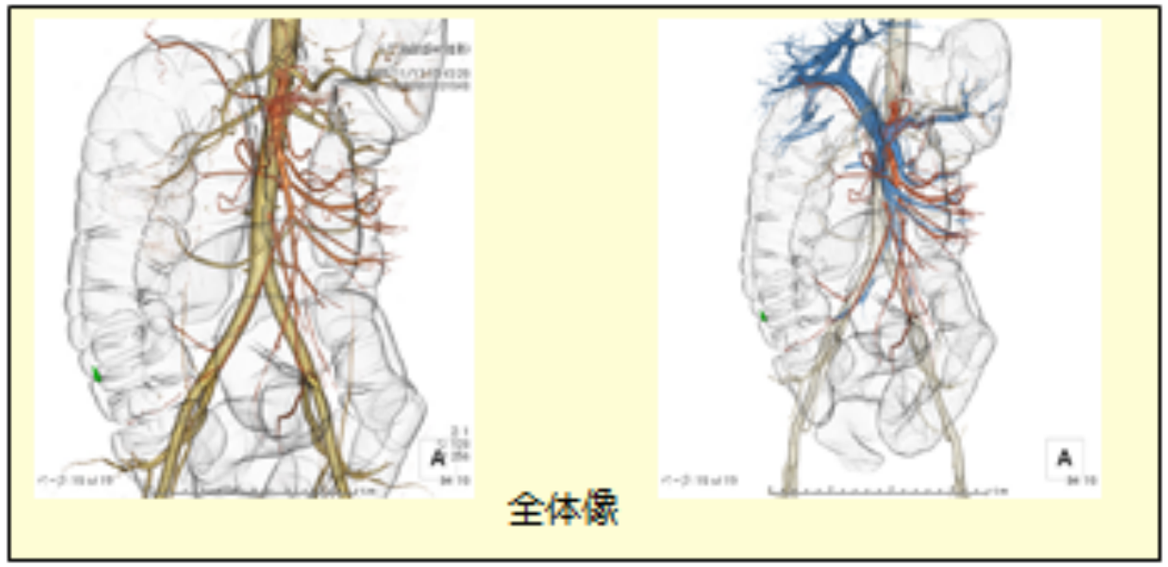

動脈:orange　IMA/SMA:red　門脈:blue　大腸:透かし　クリップ:green　背景：cream

・WLは実質臓器が邪魔にならなずに末梢血管まで見えるように調整。
・IMA/SMAは末梢まで見えるように強調する。
・腫瘍位置とクリップ位置を確認する。
・仙骨レベルにクリップがある場合は左下図のようにVRを追加作成。

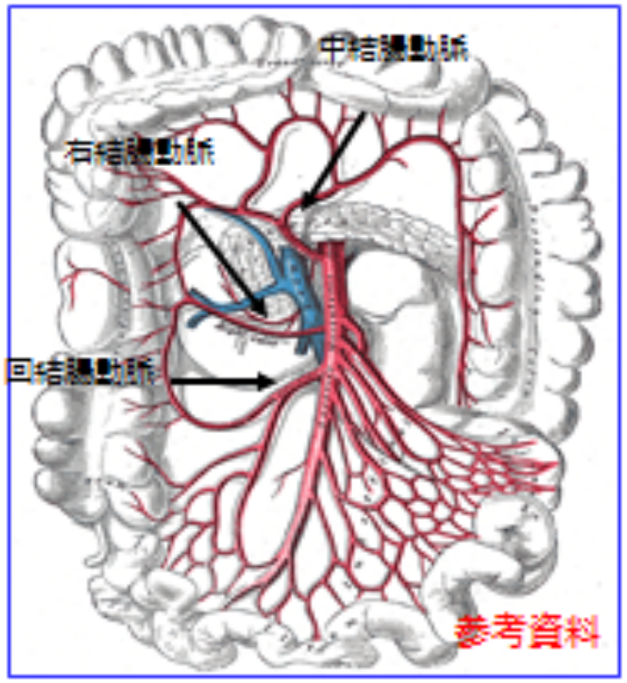

pre operation 3D 【標準化】

脳動脈瘤
頸部血管狭窄
頭部髄膜腫
冠動脈
肺静脈
大動脈弁狭窄症
ASD
大動脈疾患
下肢動脈
腎腫瘍
CTC
肺がん術前
肝臓Volumetry
胃がん術前
整形全般

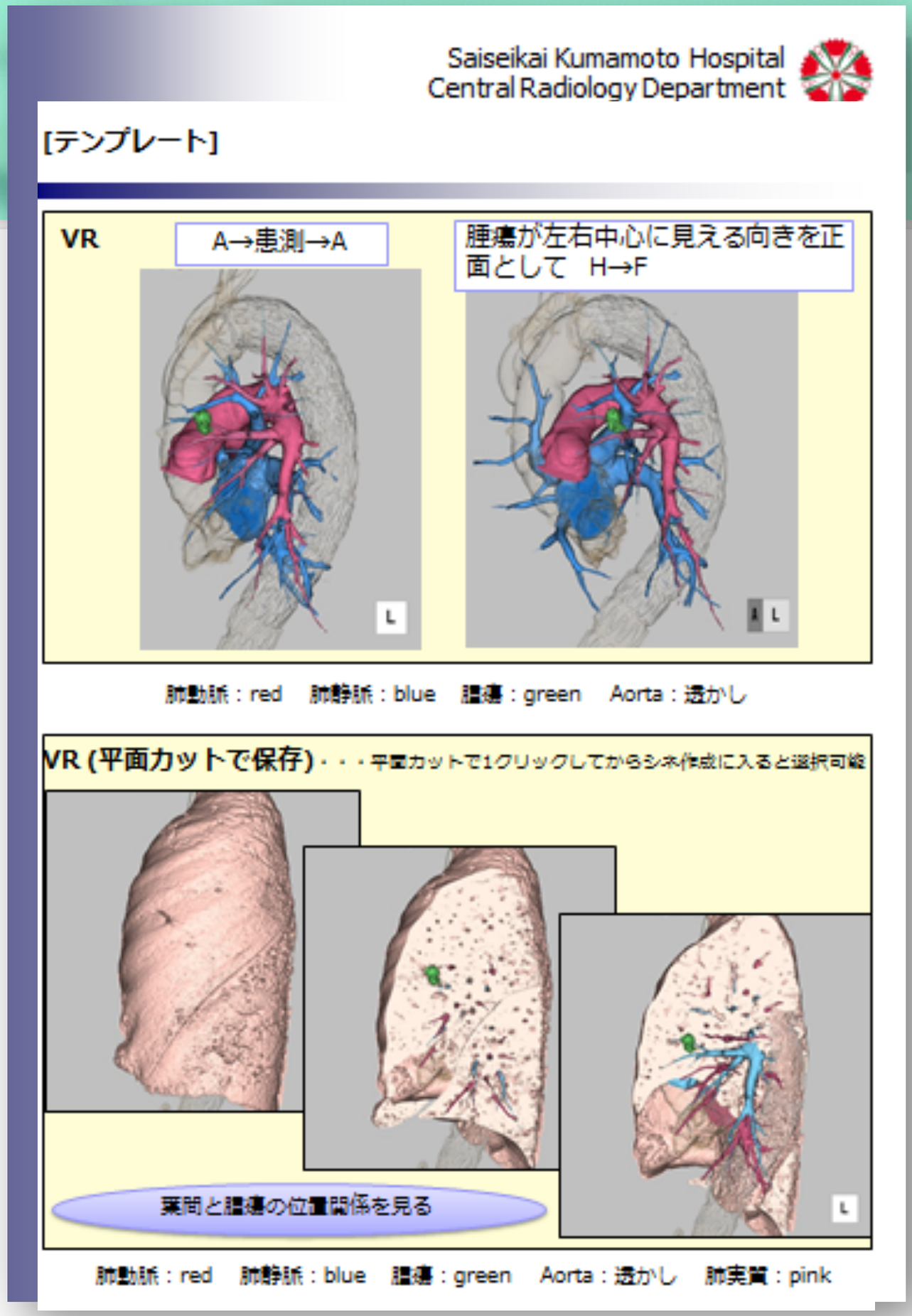

pre operation
【診療科別担当制】

- 各担当者がそれぞれのカンファレンスに参加
- 情報収集と他のスタッフへの情報共有、マニュアル追加
- 窓口を一本化し、医師とのやりとりをよりしやすく！

脳動脈瘤
頸部血管狭窄
頭部髄膜腫
冠動脈
肺静脈
大動脈弁狭窄症
ASD
大動脈疾患
下肢動脈
腎腫瘍
CTC
肺がん術前
肝臓Volumetry
胃がん術前
整形全般

pre operation

~cerebral aneurysm~

九州・沖縄	治療数	脳動脈瘤開頭術				脳血管内治療				
		破裂	未破裂	常勤医数	主な医師名	破裂	未破裂	常勤医数	主な医師名	
1 小倉記念病院	204	35	86	7	石井　暁	24	59	9	○石井　暁	福岡
2 済生会熊本病院	160	68	88	7	西　徹	2	2	1	○池野幸一	熊本
3 福岡大学筑紫病院	145	1	38	5	風川　清	25	81	6	○風川　清	福岡
4 鹿児島市立病院	126	12	14	6	平原一穂	53	47	2	○友杉哲三	鹿児島
5 厚地脳神経外科病院	117	18	58	8	髙崎孝二	19	22	4	○永山哲也	鹿児島
6 福岡徳洲会病院	106	48	22	4	吉田英紀	26	10	2	○吉田英紀	福岡
7 長崎大学病院	85	14	32	3	出雲　剛	23	16	3	○堀江信貴	長崎
8 済生会福岡総合病院	77	29	29	4	大倉章生	5	14	1	○竹内靖治	福岡
9 福岡和白病院	75	13	15	4	福山幸三	8	39	3	○原田　啓	福岡
10 豊見城中央病院	72	7	2	3	孫　宰賢	17	46	3	○孫　宰賢	沖縄

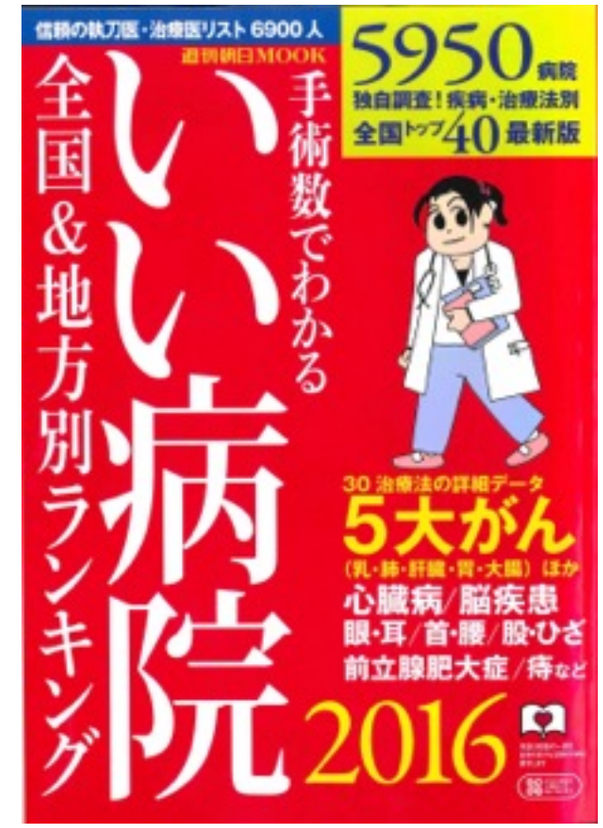

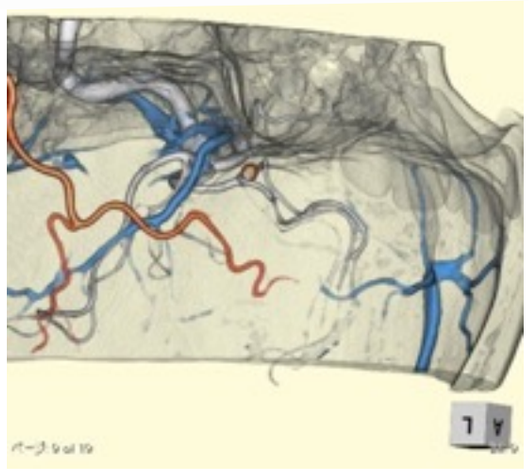

脳動脈瘤開頭術：156件/年

※2015年度

脳血管3D-CTA：1417件/年(6件/日)

※くも膜下出血に対する緊急手術前の3D-CTAは24時間対応

~cerebral aneurysm~

pre operation 【Workflow】

撮影終了

↓

3D作成

↓

レポート作成

↓

外来へ連絡

↓

診察

↓

週1カンファレンス

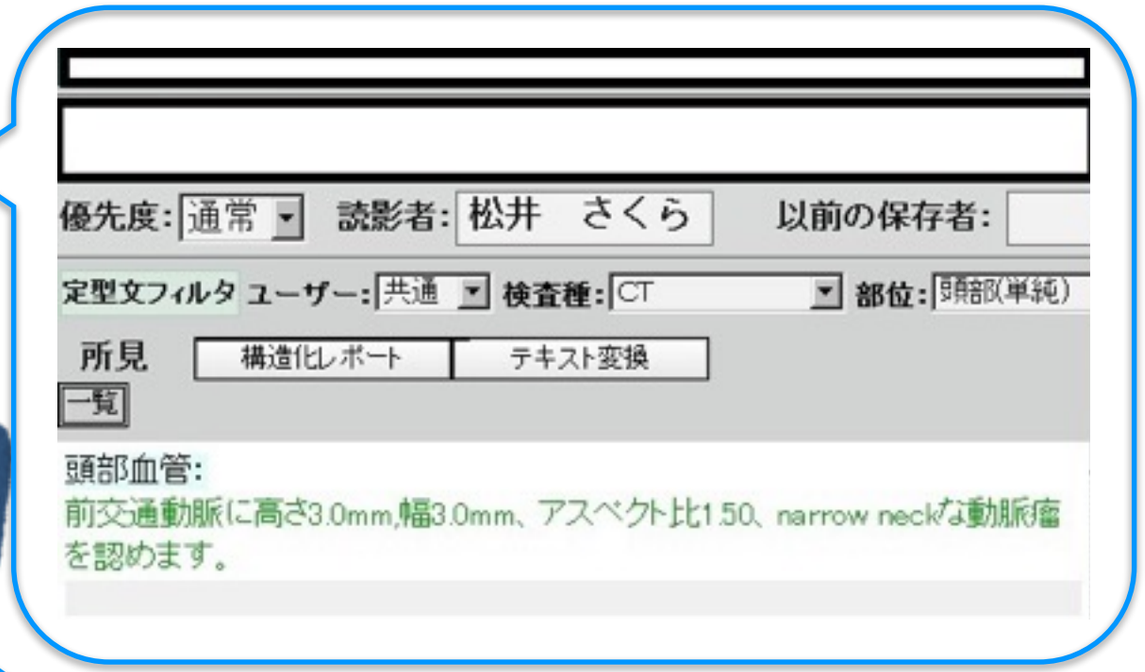

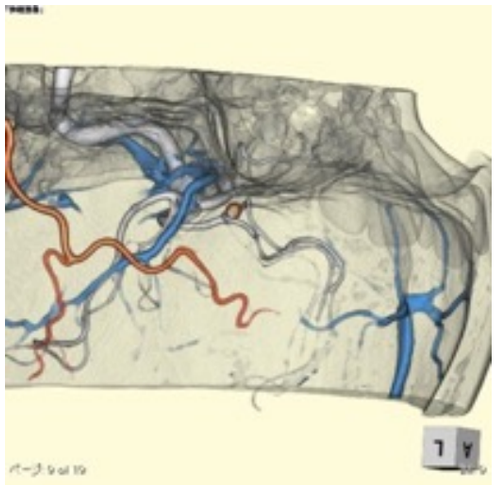

~cerebral aneurysm~

pre operation 【3D】

動脈瘤の計測
アプローチ確認

- 脳動脈全体像
- 動脈瘤拡大像
- 動脈瘤計測
- 脳動静脈全体像

①全体像-VR

	加算	拡大率	方向		step	範囲	枚数
VR(全体)	②血管 (③石灰化) (④クリップ)	100%	前・後	(capture)	1枚ずつ		2枚
VR(全体)	①骨 ②血管 (③石灰化) (④クリップ)	100%	後→上→前	(capture)	20°	180°	10枚
		150%	右下・左下		1枚ずつ	MCAを見せる	2枚

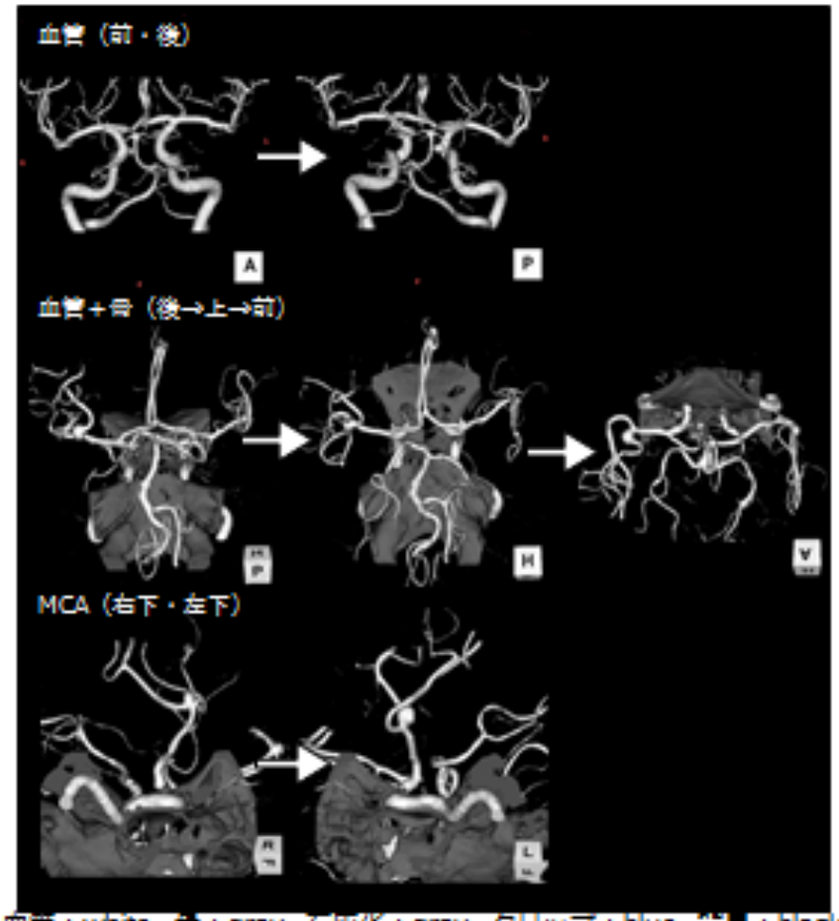

血管：white　骨：gray　石灰化：gray　クリップ：blue　背景：black

表示WLは血管のCT値-50の半値程度とし、SHは85。
骨と外頸動脈を見やすくカット。石灰化がある場合は骨と別に作成。
1シリーズに保存するため1画像ずつキャプチャ。シネ保存は不使用。

~cerebral aneurysm~

pre operation 【3D】

動脈瘤の計測
アプローチ確認

- 脳動脈全体像
- 動脈瘤拡大像
- 動脈瘤計測
- 脳動静脈全体像

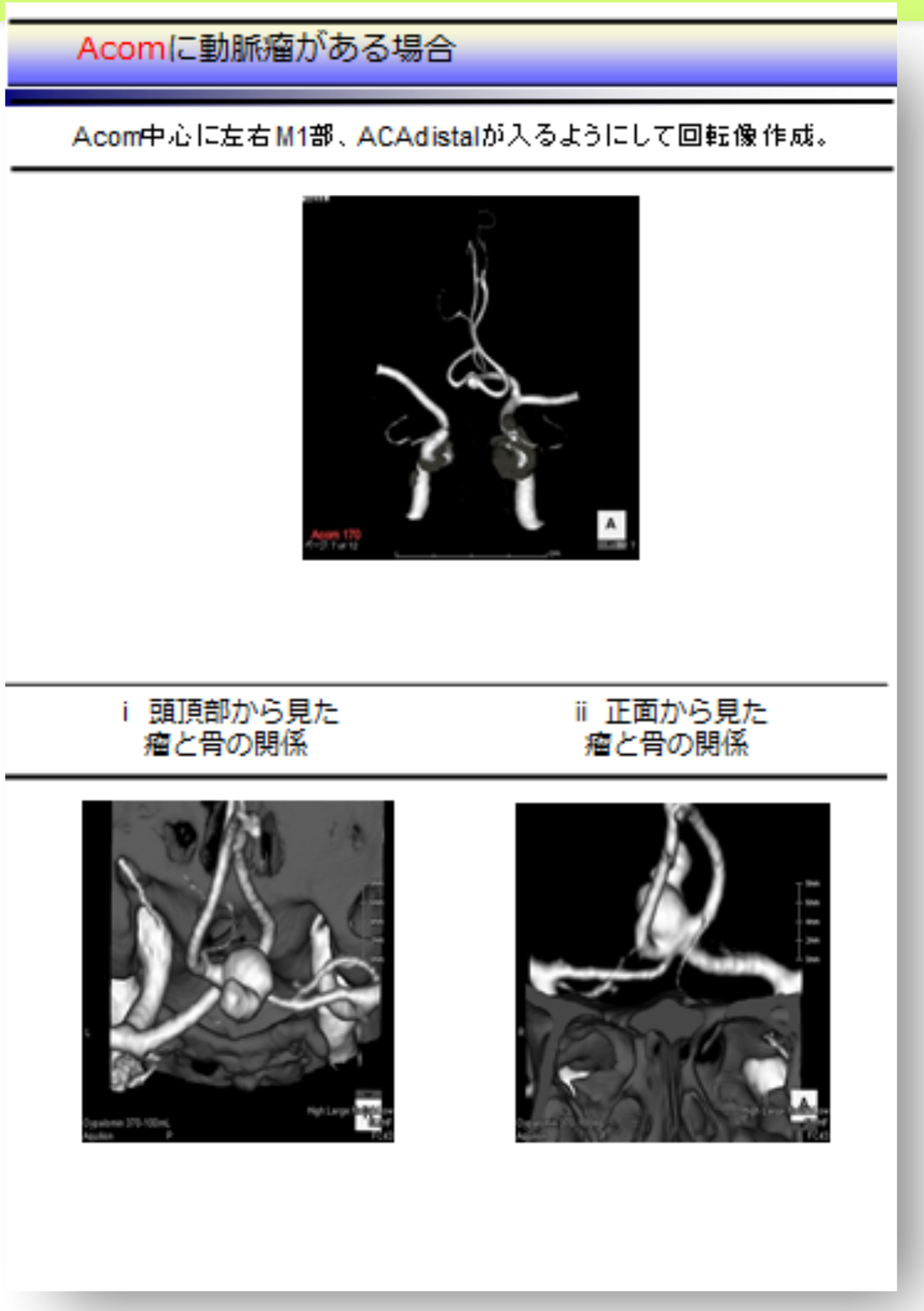

~cerebral aneurysm~

pre operation 【3D】

pterional approach or interhemispheric approach (A-com)

	加算	拡大率	方向	step	範囲	枚数
VR	①骨(透かし) ②動脈全体 ③動脈瘤部 ④左右のSTA ⑤左右・正面静脈	適宜	右→前→左	10°	180°	19枚

＋ pterional approachのview（左右）

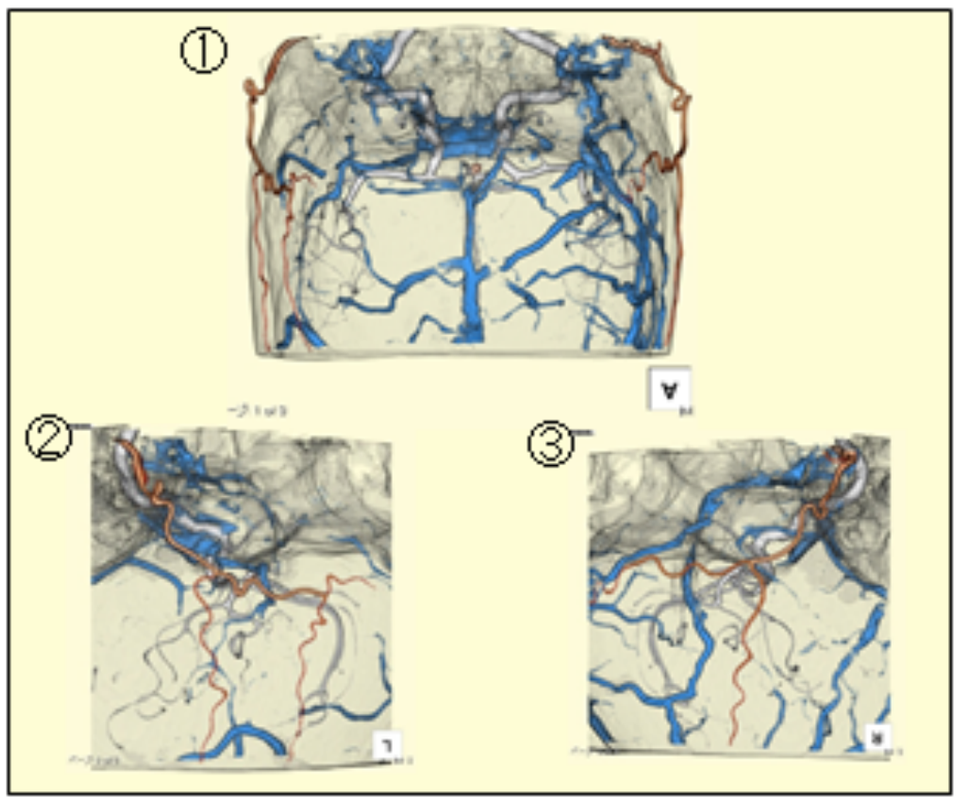

STA,動脈瘤：red　動脈全体：white　静脈：blue　骨：透かし　背景：cream

①を作成した後、同シリーズに領域絞りを使用することでpterional approach（②、③）を作成することができます。

⑤Surgical view

・pterional approach（前頭側頭開頭術）
→IC・MCA・BA-tip・A-com

・interhemispheric approach（大脳縦列開頭術）
→ACA distal・A-com

A-com動脈瘤は、高さ計測によってアプローチ方向が変わるため上記2つのSurgical viewを保存します。

~cerebral aneurysm~

pre operation 【Report】

優先度: 通常　読影者: 松井　さくら　以前の保存者:

定型文フィルタ　ユーザー: 共通　検査種: CT　部位: 頭部(単純)

所見　構造化レポート　テキスト変換

一覧

頭部血管:
前交通動脈に高さ3.0mm,幅3.0mm、アスペクト比1.50、narrow neckな動脈瘤を認めます。

診断

一覧

構造化レポート -- Web ページ ダイアログ

全臓器正常　関連記述　頭蓋内　頭部血管　頭蓋骨　頭皮　正常確認　頭部CT

動脈瘤　血管狭窄　血管奇形　血管石灰化　その他自由記述

一括入力　管理　新規　病変追加

術後モード　異常なし

動脈瘤

追加				
	血管名	前交通動脈		
		選択入力　キー選択		
	形状	嚢状	紡錘状	漏斗状
	大きさ　紡錘状:径×長	mm×	mm	
	嚢状:高×幅×N	3.0 mm×	3.0 mm	2.0 mm(Neck幅)
	アスペクト比	1.50		
	broad・narrow neck	broad neck	narrow neck	
	bleb	なし	あり	
	血栓有無	なし	あり	
	石灰化	なし	あり	

その他所見記入欄

画像診断情報記入欄
確信度　診断名　補足
画像診断欄追加

その他の診断関係情報記入欄

読影者メモ

キーワード

<<　>>　削除　シェーマ選択

設定変更　未記入　確定　チェック保存1　印刷プレビュー　確定取消　キャンセル　閉じる

~cerebral aneurysm~

pre operation
【3D conference】

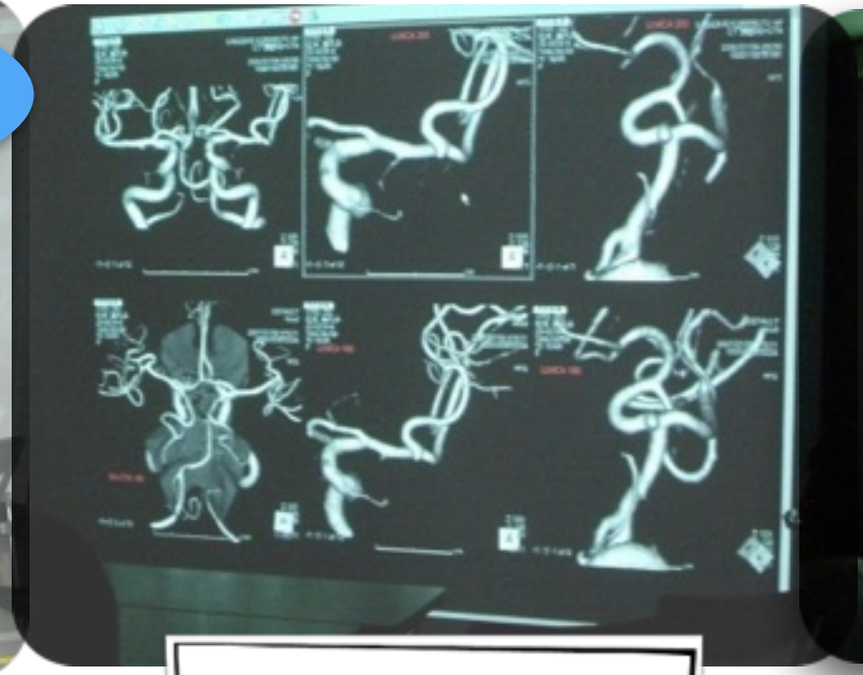

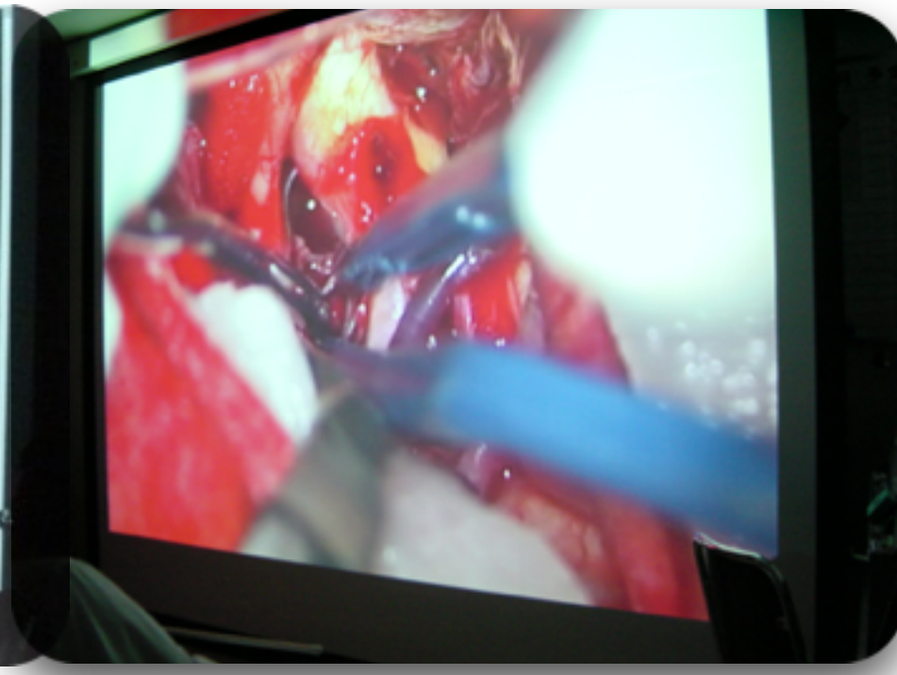

since 1996~

術前カンファレンス
術後経過観察
正常・異常解剖説明
追加作成依頼
手術時の動画供覧
医師によるフィードバック

- 技師の学習
- 依頼医の要望確認
- 臨床的有用性
- どこまで情報を提供できるか

pre operation

~TAVI~
経カテーテル的大動脈弁植え込み術

since 2013~

経大腿アプローチ

心尖部アプローチ

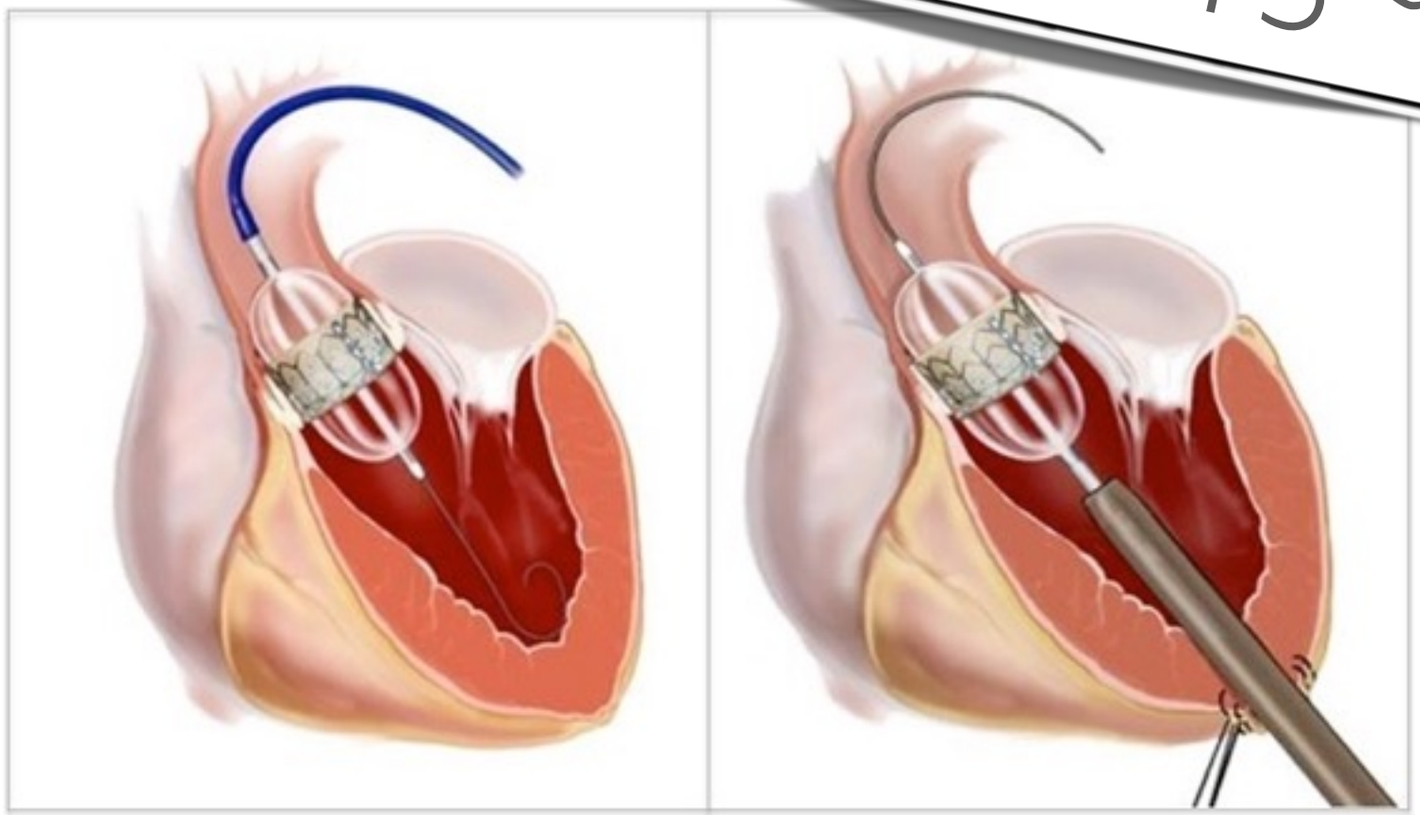

大動脈弁狭窄症に対する人工弁留置術

2016年4月total：116件

~TAVI~

【Workflow】

pre operation

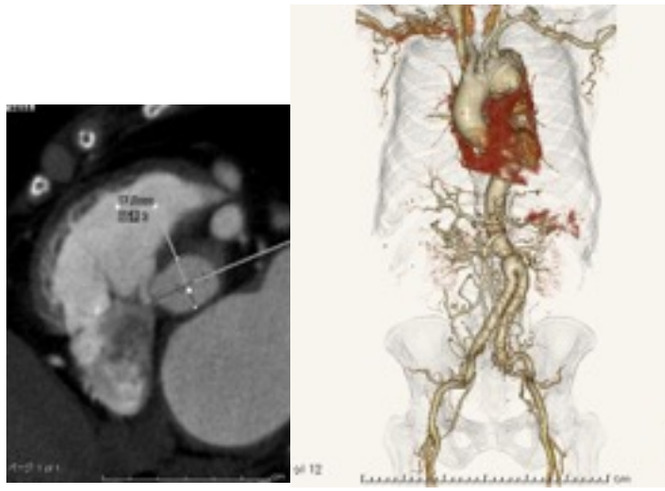

ope navigation

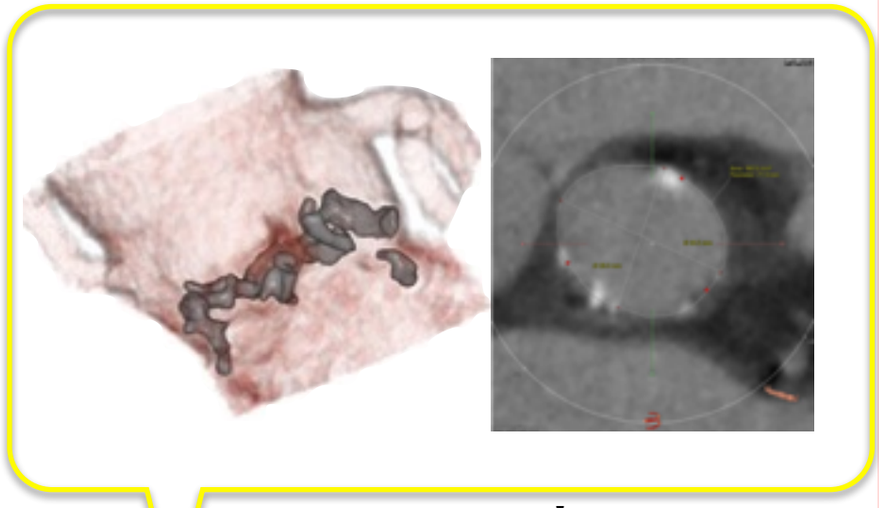

撮影終了

↓

3D作成

↓

ASカンファレンス

↓

TAVI決定

↓

追加画像作成

↓

TAVI

CT室



Angio室

~TAVI~

pre operation 【3D】

弁輪周囲,冠動脈の高さ アクセスルート確認

- 弁輪Axial MPR
- 弁輪計測（弁輪、STJ、Valsalva）
- 冠動脈の高さ
- 弁葉の長さ
- Aorta VR
- Aorta MIP
- Aorta MPR
- 腎動脈～左右大腿動脈CPR

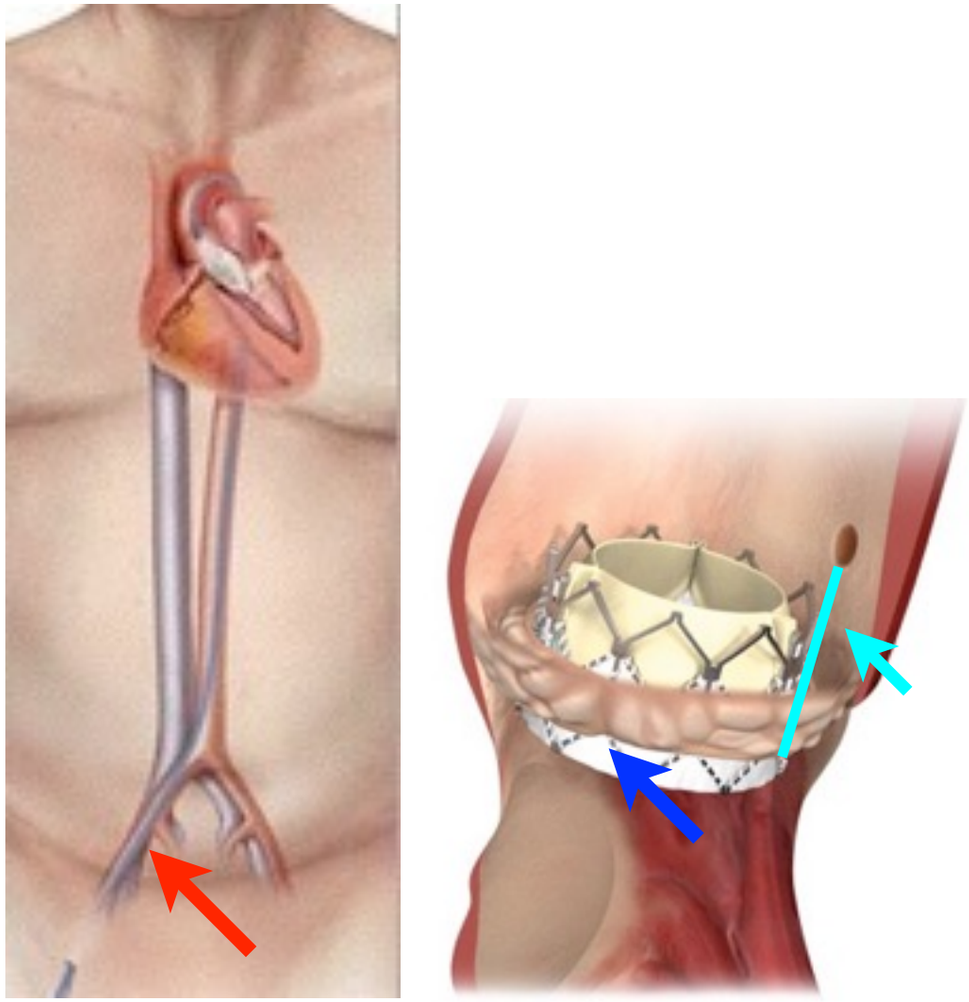

Measurement point

~TAVI~

pre operation 【3D】

弁輪周囲,冠動脈の高さ アクセスルート確認

- 弁輪Axial MPR
- 弁輪計測（弁輪、STJ、Valsalva）
- 冠動脈の高さ
- 弁葉の長さ
- Aorta VR
- Aorta MIP
- Aorta MPR
- 腎動脈～左右大腿動脈CPR

AS術前追加画像（弁輪MPR、冠動脈の高さ）

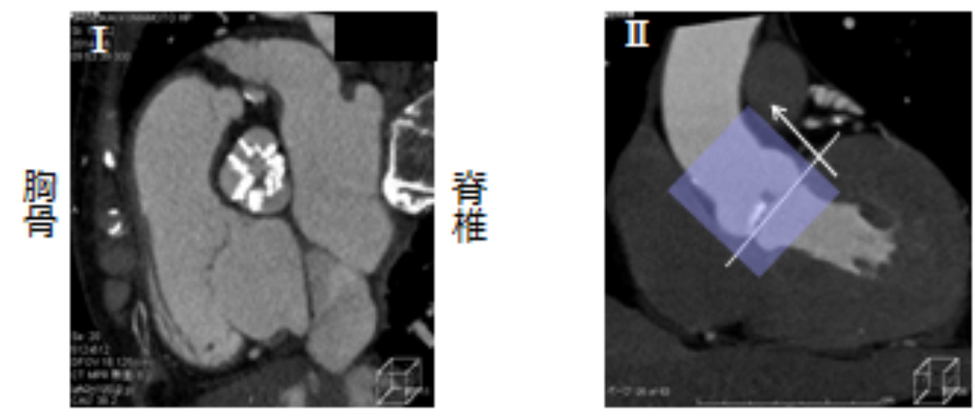

①図Ⅰのような弁輪に垂直なAxialを作成。
(範囲・方向は図Ⅱを参照。)
※胸骨と脊椎の位置関係は上記のように統一。

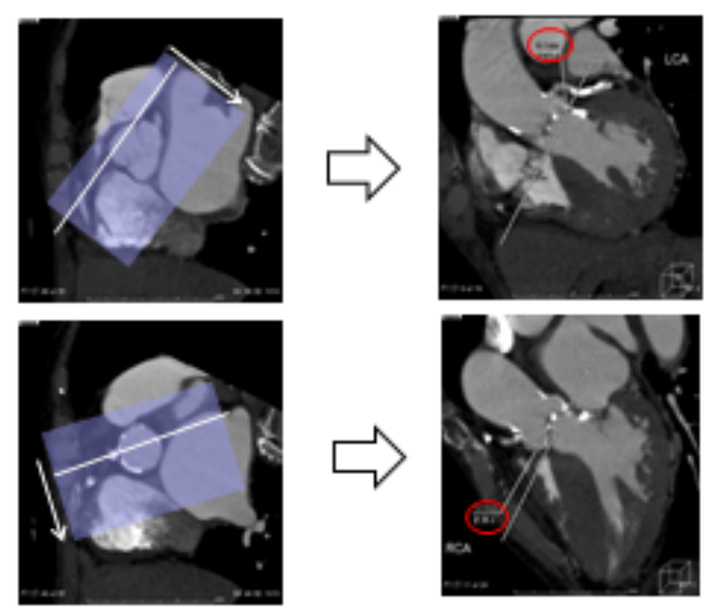

②MPR画像にて大動脈弁底部に引いた線から冠動脈分岐部までの高さを左右それぞれ見やすい断面で計測。
計測画像はキャプチャーせずに計測数値、弁底部に引いた線を残したまま、前後方向にMPRを作成。

~TAVI~

pre operation 【3D】

弁輪周囲,冠動脈の高さ アクセスルート確認

- 弁輪Axial MPR
- 弁輪計測（弁輪、STJ、Valsalva）
- 冠動脈の高さ
- 弁葉の長さ
- Aorta VR
- Aorta MIP
- Aorta MPR
- 腎動脈～左右大腿動脈CPR

AS術前追加画像(Valsalva洞,STJ,弁輪径測定)

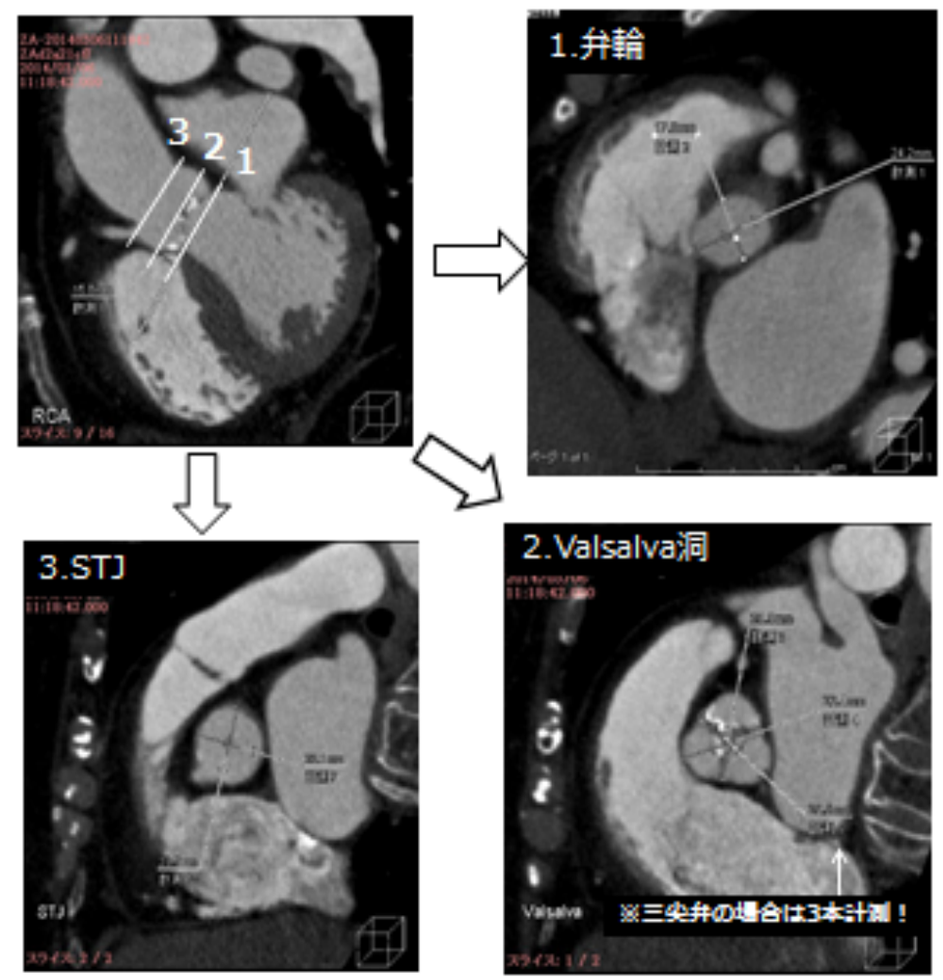

④①のAxial像にて弁輪径,Valsalva洞,STJの長軸・短軸を計測。
（Valsalva計測は各弁葉に対し垂直な長さを計測。図2参照）
※それぞれ大動脈弁底部に水平な断面で計測。

~TAVI~

pre operation 【3D】

弁輪周囲,冠動脈の高さ アクセスルート確認

- 弁輪Axial MPR
- 弁輪計測（弁輪、STJ、Valsalva）
- 冠動脈の高さ
- 弁葉の長さ
- Aorta VR
- Aorta MIP
- Aorta MPR
- 腎動脈～左右大腿動脈CPR

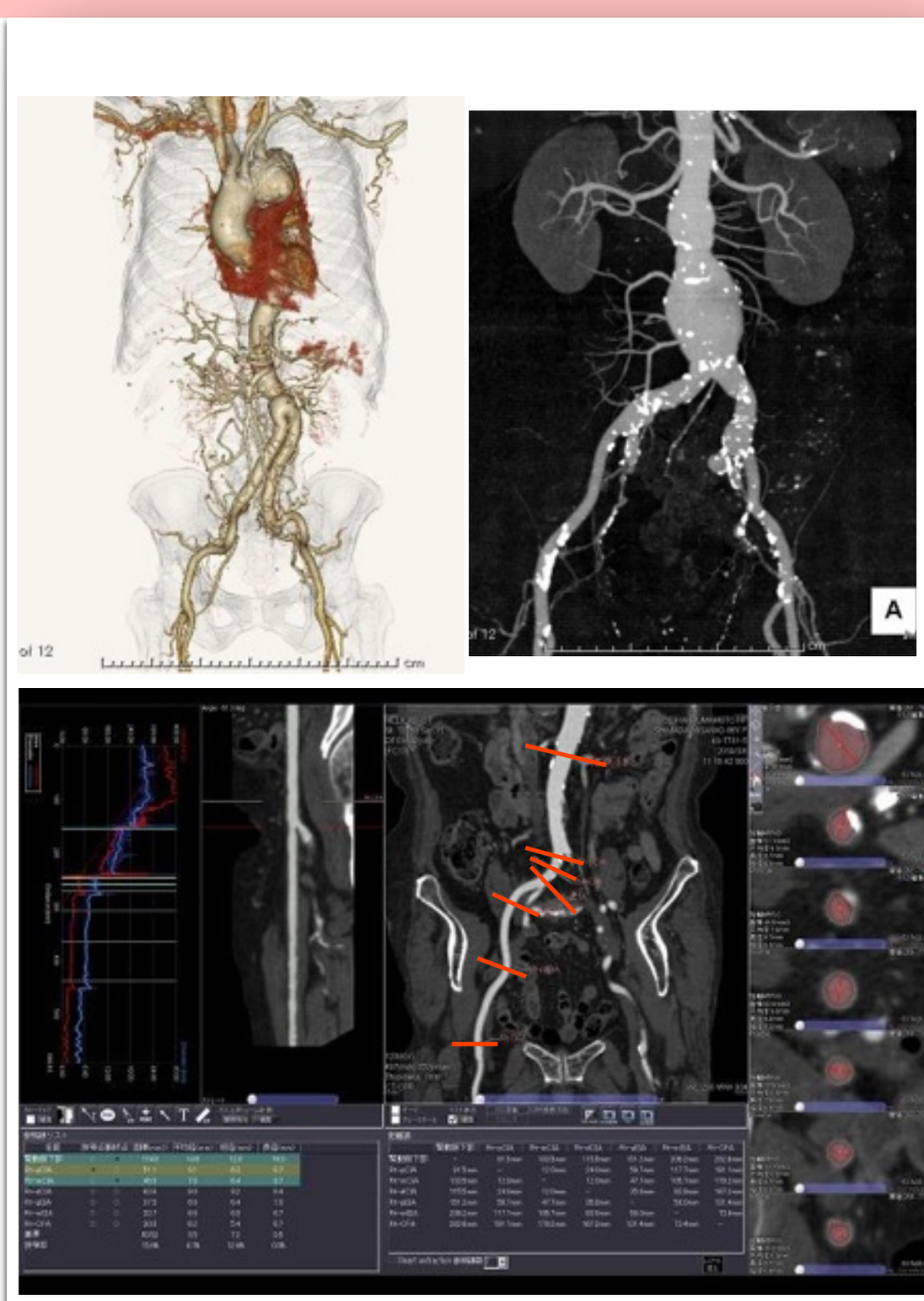

~TAVI~

pre operation
【AS conference】

心エコー
弁輪径計測
大動脈圧検査

CT
弁輪径計測
アクセスルート確認

CAG
冠動脈評価
大動脈圧精査

ASカンファレンス

ハートチーム体制

心臓外科医、循環器内科医
麻酔科医、看護師、検査技師
放射線技師、臨床工学技士

~TAVI~

Add image

pre operation

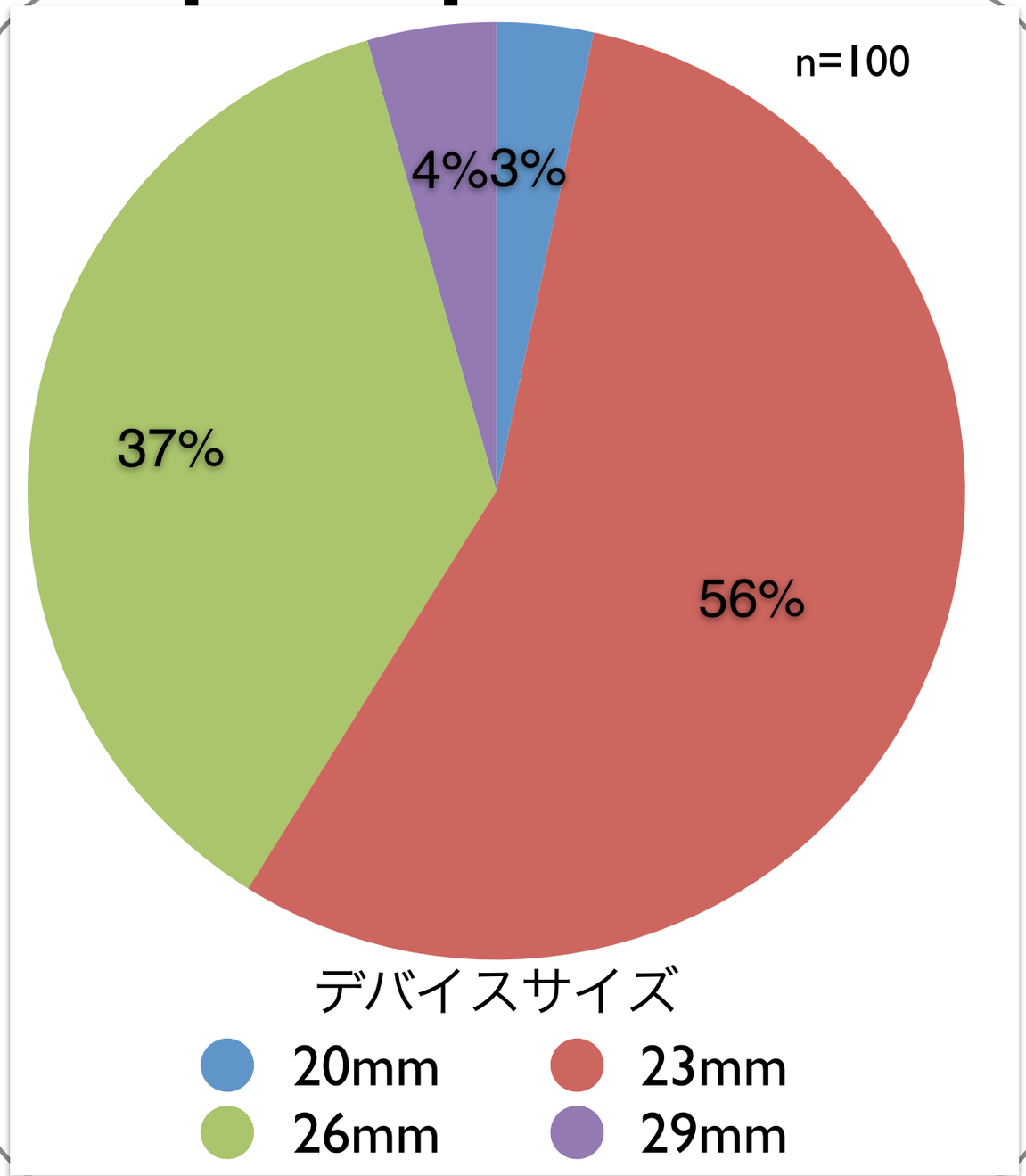

ope navigation

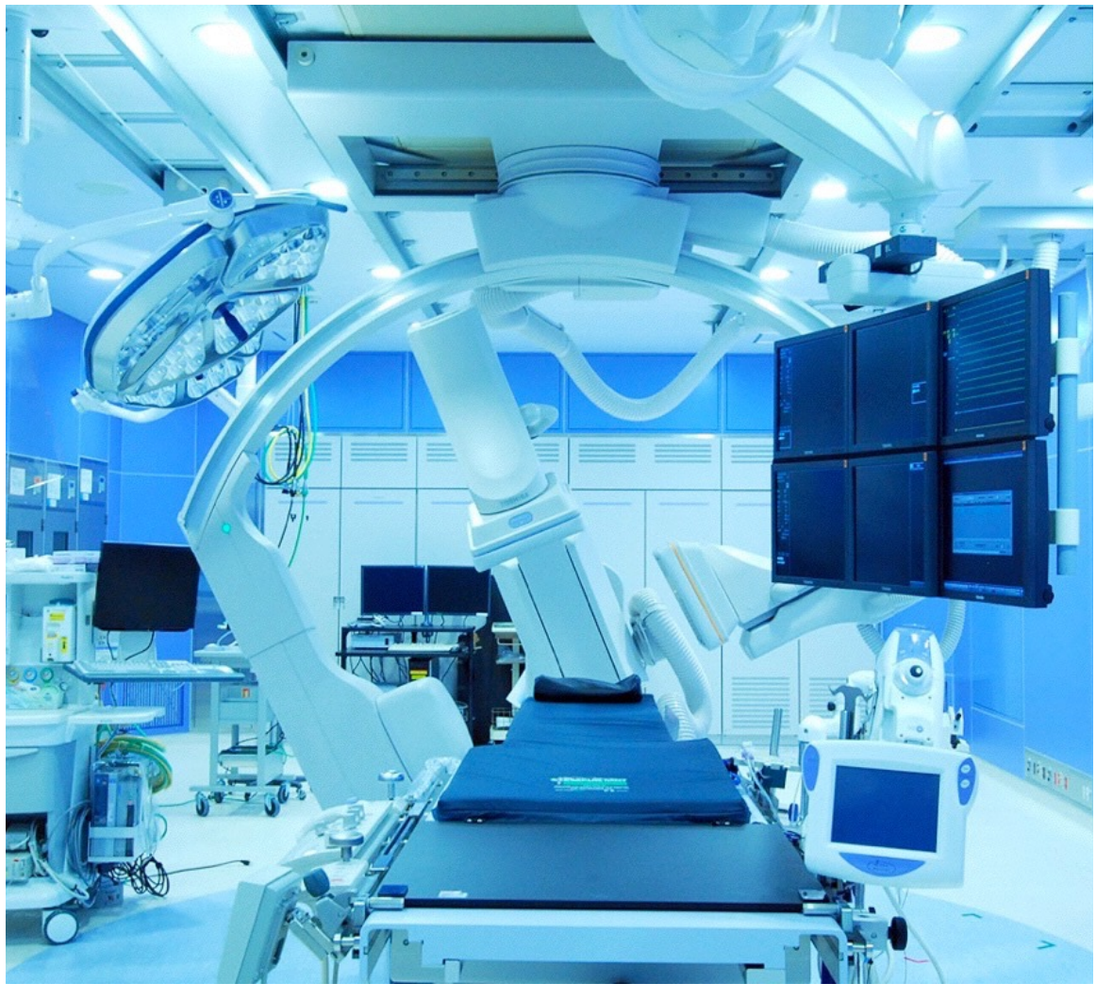

~TAVI~

Add image

pre operation

【Valve area,perimeter】

デバイスサイズ決定のため

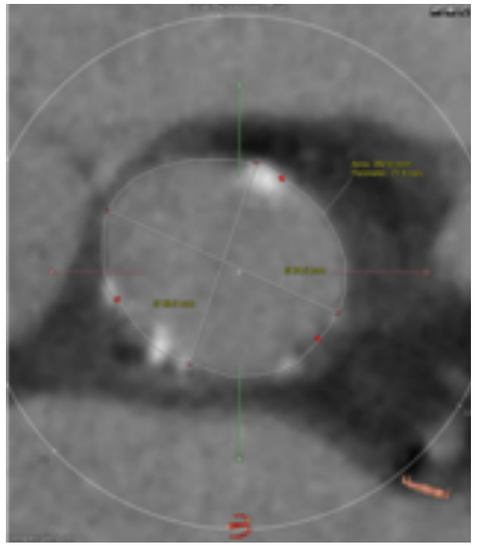

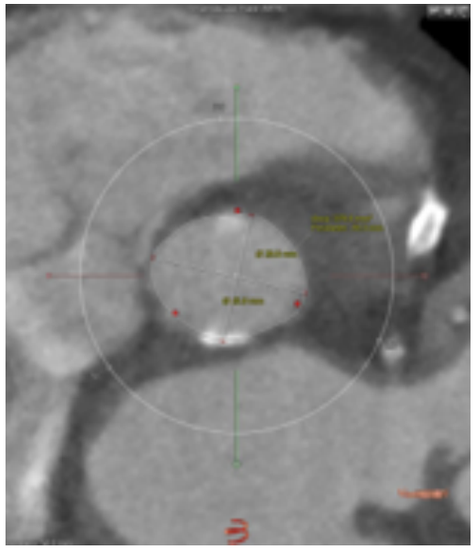

心臓外科・循環器医4名で
計測し,デバイス決定

ope navigation

【Perpendicular view】

弁輪が一直線となる
正確な角度

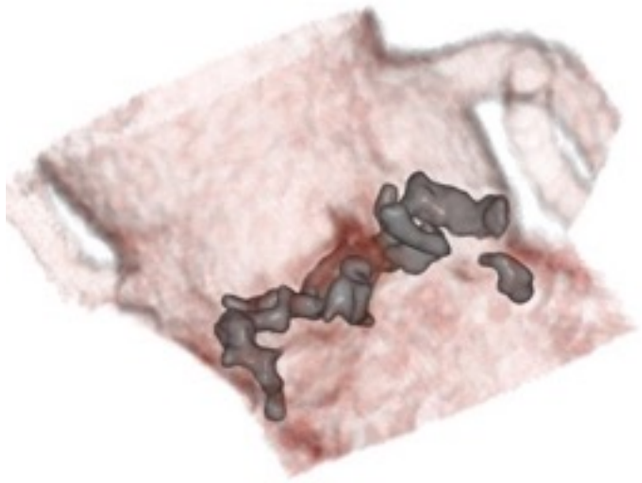

Angioスタッフが作成
術中にWS上で角度を決定

~TAVI~

【NEW DEVICE】

自己拡張型の新たなデバイス

Core valve

新たな穿刺方法

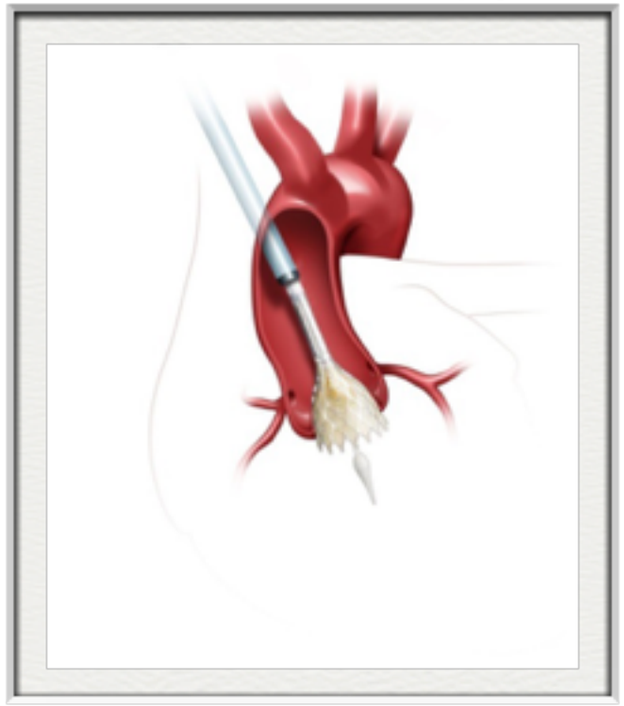

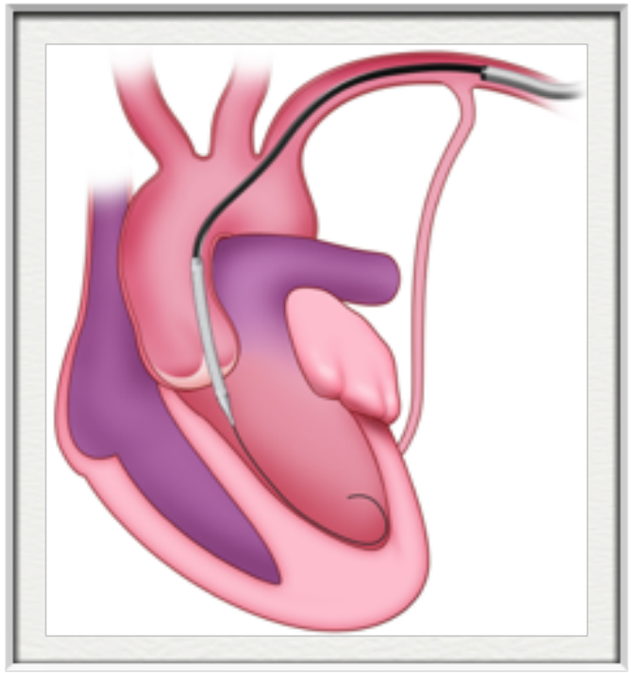

新たなデバイスや穿刺にともない計測点の増加

担当者と医師とで情報共有

新たなプロトコルを作成し、CTスタッフへ情報共有

pre operation
【まとめ】

検査室内に３D担当者を配置 → ・検査時の状況が随時分かる
・検査の急変時や応援体制

マニュアルによる画像の標準化 → ・誰が作成しても同様の画像を提供
・技師間での情報共有が容易

診療科別担当制 → ・カンファレンスへの参加で情報収集
・医師との情報交換、需要を随時確認
・技師の学習

他モダリティとの協力 → ・術中ナビゲーション
・技師の負担軽減



pre operation→

技師が全てのことを行うためには
医師の需要をつねに把握
技師のレベルを上げる必要
さらに経験値の差も出ないように

今後は手術室に技師が出向いて
術中ナビゲーションを自由にできる環境になれば…

個の力、チームの力…病院の力に！

→ope navigation